M. Foltan, A. Philipp, R. Kobuch, P. Lemberger, G. Rödig*, D. E. Birnbaum*

Klinik für Herz-, Thorax- und herznahe Gefäßchirurgie (Direktor Prof. Dr. D. E. Birnbaum)

**Klinik für Anästhesiologie (Direktor Prof. Dr. K. Taeger)*

Klinikum der Universität Regensburg

Extrakorporale Wiedererwärmung eines hypothermen Kleinkindes nach Beinahe-Ertrinken – ein Fallbericht

Zusammenfassung

Anfang März 1998 wurde ein zweijähriger Junge in tiefer Hypothermie unter Reanimation in die Universitätsklinik Regensburg eingeliefert. Es wurde entschieden, das Kind mit der Herz-Lungen-Maschine (HLM) aufzuwärmen. Zwischen dem Unfallereignis und der Aufnahme der extrakorporalen Zirkulation (EKZ) lag eine Zeitspanne von ca. 3 Stunden und 30 Minuten, in der die Herzdruckmassage konsequent durchgeführt wurde.

Die erstmalig in der Notaufnahme mittels Rektalsonde durchgeführte Temperaturbestimmung ergab einen Wert von 26,2 °C. Nach einer EKZ-Zeit von 270 Minuten waren normotherme Verhältnisse hergestellt. Frühzeitig im Verlauf der extrakorporalen Wiedererwärmung wurde ersichtlich, daß der Gasaustausch der Lunge unzureichend war. Deshalb wurde eine extrakorporale Lungen-Unterstützung (ECLA) erforderlich. Postoperativ mußte das Kind zweimal revidiert werden. Nach 96 Stunden wurde die ECLA entfernt und der Junge nach weiteren fünf Tagen extubiert.

Nach der Verlegung des Kindes von der Intensivstation am zwölften postoperativen Tag und einem Aufenthalt in einer Rehabilitationsklinik sind heute laut den behandelnden Ärzten keine neurologischen Auffälligkeiten mehr feststellbar. Das Kind entwickelt sich vollkommen altersentsprechend.

Schlüsselwörter

ECLA, EKZ, Fastertrinken, Hypothermie.

Summary

At the beginning of March 1998 a two-year-old boy suffered a near-drowning accident. He was admitted to the University Hospital of Regensburg in deep hypothermia and under continuous cardio-pulmonary resuscitation. The decision was made to rewarm the child with the aid of the heart-lung-machine (HLM). The time interval between the accident and the initiation of cardio-pulmonary-bypass (CBP) totalled approx. 3 hours and 30 minutes during which time complete resuscitative measures were continuously applied.

The first recorded rectal temperature in the emergency department was 26,2 °C. After 270 minutes of CBP normothermic physiological conditions were re-established. Soon, however, it became apparent that the gas exchange capability of the lungs was severely compromised. As weaning was clearly impossible the HLM was modified into an extracorporeal lung-assist (ECLA) circuit. In the first 24 post-operative hours two surgical re-explorations were necessary due to bleeding which was consequential to a deranged clotting status. After 96 hours of lung-assist the child could successfully be weaned from ECLA and extubated 5 days later.

12 days after admission the boy was discharged from the intensive care unit. Today, one year after the accident, there are no residual neurological abnormalities detectable.

Key Words

Near-drowning, deep hypothermia, CPB, ECLA, neurological outcome.

Einleitung

Beinahe-Ertrinken von Kindern mit der daraus resultierenden akzidentellen Hypothermie ist in einigen Regionen in den Wintermonaten ein reales Unfallgeschehen.

Wesentliche Vorteile der EKZ

Der Einsatz der EKZ zur Wiedererwärmung verfügt über drei wesentliche Vorteile im Vergleich zu konventionellen Aufwärmtechniken:

- zentrale Aufwärmung des unterkühlten Organismus
- verbesserte Gewebsperfusion durch die Hämodilution während der EKZ
- rasche Korrekturmöglichkeit der metabolischen Entgleisungen.

Risiko-Score

Prognostisch ungünstige Faktoren der akzidentellen Hypothermie :

- Asphyxie vor Eintritt der Hypothermie
- Kaliumserumwert > 10 mmol/l
- lange Reanimation unter Anwendung von Katecholaminen
- begleitendes schweres Trauma

Das richtige Management zur Wiedererwärmung eines tief hypothermen Patienten mit weiten lichtstarren Pupillen, Kreislaufzentralisation und Atemstillstand kann die vollständige Rekonvaleszenz ermöglichen.

Prä-Klinik

Ein zweijähriges Kind fiel Anfang März 1998 bei einer Lufttemperatur von 6 °C in einen Gartenteich. Ca. 10–15 Minuten später wurde das stark unterkühlte, mit dem Kopf im Wasser liegende Kind von Angehörigen aufgefunden, die unverzüglich mit kardiopulmonalen Reanimationsmaßnahmen begannen. Bei Eintreffen des Notarztes wies das Kind eine ausgeprägte, durch Apnoe bedingte Zyanose, weite lichtstarre Pupillen, eine Sinusbradykardie um 35/min und eine Kreislaufzentralisation auf. Ein peripherer Puls war nicht tastbar.

Es erfolgte der Transport unter laufender Reanimation per Rettungshubschrauber in die Universitätsklinik Regensburg. Durch eine frühzeitige Kommunikation zwischen

pH-Wert [ ]	paO_2 [mmHg]	$paCO_2$ [mmHg]	HKT [%]	Hb [mg/dl]	K^+ [mmol/l]
6,7	100	97	30,5	8,3	6,7

Tab. 1: Die in der Notaufnahme abgenommene BGA

Notarzt und der Herzchirurgie (vom Unfallort aus) wurde entschieden, das Kind unverzüglich über die Notaufnahme in den herzchirurgischen OP zu transportieren und mit der HLM aufzuwärmen.

Aufbau und Anschluss der HLM

Der extrakorporale Kreislauf bestand aus den Komponenten Membranoxygenator (MO) M30, Hämofilter BC 60 plus (beides Fa. Jostra und Bioline-Coating-beschichtet), Kardiotomiereservoir D752 Venomidicard und arteriellen Filter D733 Micro 40 (beides Fa. Dideco). Das Lumen der arteriellen Linie betrug ¼" und das der venösen Linie ⅜". Die Kanülierung (s. Abb. 1) für die EKZ erfolgte nach Sternotomie bei kontinuierlicher Herzdruckmassage durch eine 5,2 mm Aortenkanüle und eine 22 Fr Kanüle in den rechten Vorhof (RA).

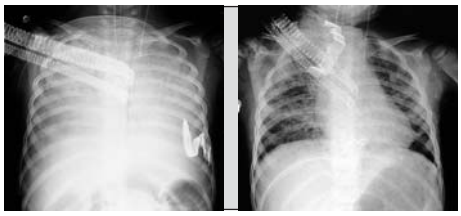

Abb. 1: Die Lage der EKZ-Kanülen im rechten Vorhof und in der Aorta zeigen die Thoraxröntgenbilder: links unmittelbar nach der Ankunft auf der Intensivstation und rechts vor der Kanülenentfernung.

Perfusionstechnik der Wiedererwärmung

Die Füllung der HLM bestand aus 300 ml Erythrozytenkonzentrat, 500 ml Vollelektrolytlösung, 20 ml NaBic 8,4 % und 100 ml Trasylol (1 mio Einheiten).

Die initiale Wassertemperatur für den Wärmetauscher lag bei 28 °C. Nach dem Anfahren der HLM wurde der Säure-Basen-Haushalt durch Pufferung ausgeglichen und der Kaliumserumspiegel durch den Einsatz eines Hämofilters normalisiert. Nach einer Stabilisierungsphase von ca. 10 min wurde mit dem Aufwärmen begonnen. Insgesamt (s. Abb. 2: Temperaturverlauf) gestaltete sich das Aufwärmen problemlos. Bei einer Bluttemperatur von ca. 30 °C setzte spontan ein Sinusrhythmus ein.

Bei einer Bluttemperatur von 35 °C wurde durch eine Drosselung des venösen Rückstroms frühzeitig ersichtlich (Sättigungsverlauf des Pulsoxymeters fiel unter 80 %), daß über die Lunge keine ausreichende Oxygenation erfolgte. Da unter diesen Bedingungen ein „weaning" unmöglich erschien, wurde die HLM nach der vollständigen Wiedererwärmung (ösophageale Temperatur 37,8 °C und Rektaltemperatur 35,0 °C) des Kindes zur extrakorporalen

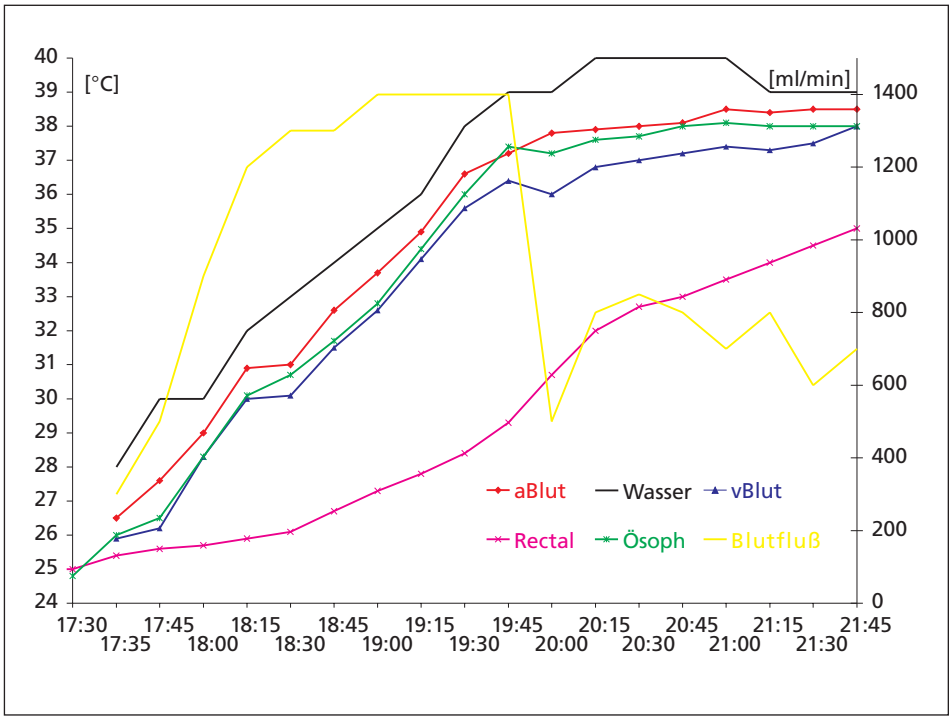

Abb. 2: Temperatur- und Blutverlauf während der HLM

Lungen-Unterstützung (ECLA) umgebaut. Die HLM-Laufzeit betrug 270 Minuten.

Systemumbau der HLM zur ECLA

Der Aufbau der ECLA bestand aus folgenden Komponenten: MO Quadrox Bioline-Coating-beschichtet, Zentrifugalpumpe Medtronic CB-BP-80 und einem ⅜" Schlauchset. Ein arterieller Filter und ein Reservoir wurden nicht für die ECLA verwendet. Die arterielle und venöse Kanüle wurden belassen, die Leitungen zur HLM durchtrennt und an das ECLA-System angeschlossen. Die Anschlußtechnik entsprach einem veno-arteriellen Unterstützungsbypass (RA => AO-asc). Die Ausleitung der Kanülen erfolgte über eine schräg gesetzte Hautinzision im Jugulumbereich. Das Sternum wurde nicht verschlossen

Der ECLA-Verlauf

Unter laufender ECLA wurde das Kind auf die anästhesiologische Intensivstation verlegt. In Folge des veno-arteriellen Unterstützungsbypasses war ein problemloses Einstellen der peripheren Blutgasparameter bei reduzierten Beatmungsparametern möglich. Dabei wurden das arterielle pO_2 am MO-Ausgang und der Pumpenfluß

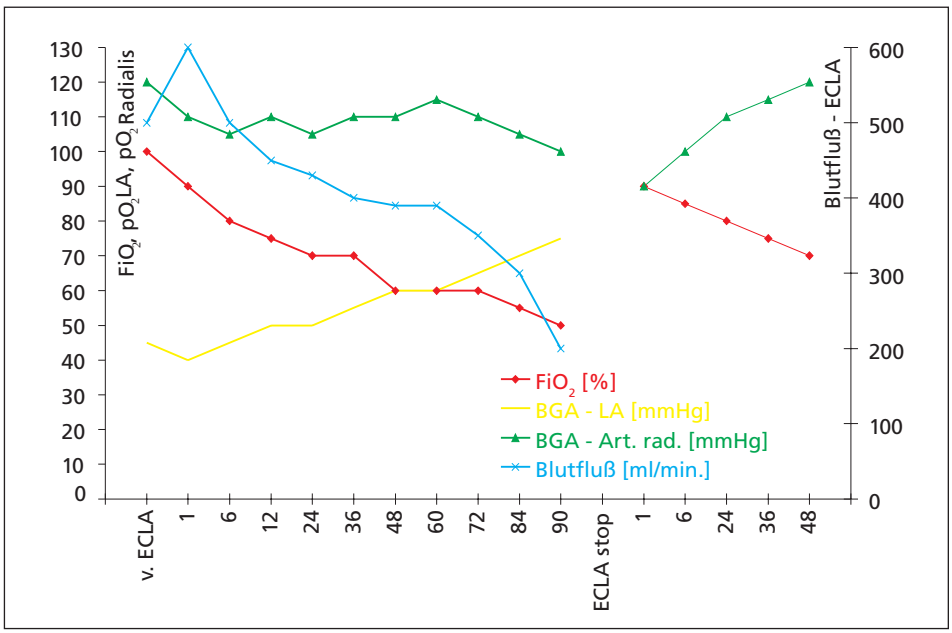

Abb. 3: Zeitliche Entwicklung der Oxymetrieparameter

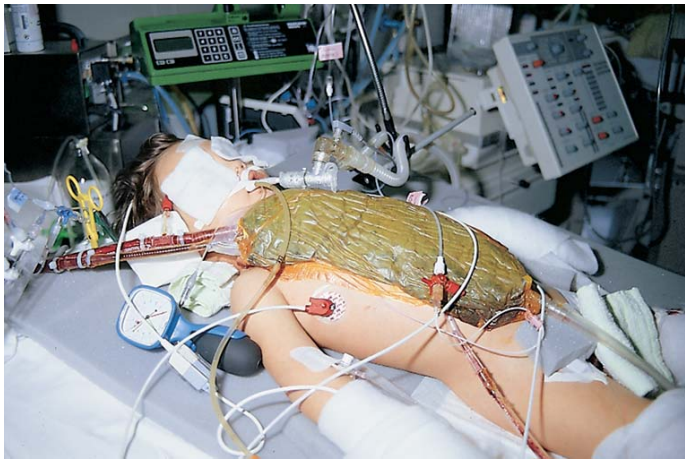

Abb. 4: ECLA-System mit Anschluß rechter Vorhof => Aorta ascendens (AO-asc) auf der Intensivstation

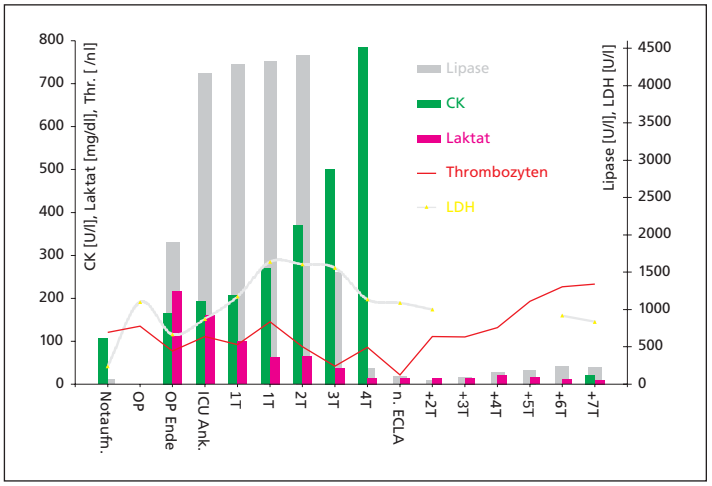

Abb. 5: Verlauf der Thrombozyten und der Enzyme: Lipase, CK, Laktat und LDH

(200–600 ml) so gewählt, daß sich in der Blutgasanalyse aus der Arteria radialis ein pO_2 von ca. 100 mmHg und ein CO_2 von ca. 40 mmHg einstellte. Zur Verlaufsbegutachtung der Lungenerholung wurde intraoperativ ein Meßkatheter zur Blutgasanalyse in den linken Vorhof eingelegt. Kurz nach der Verlegung auf die Intensivstation mußte wegen eines anhaltend hohen Blutverlustes über die liegenden Drainagen re-thorakotomiert werden. Bei erheblich gestörter plasmatischer Gerinnung fand sich die Hauptblutungsquelle im Bereich der Sternumspongiosa. Wegen einer Kreislaufdepression und zum Ausschluß einer Tamponade wurde ca. 16 Stunden nach der Revision erneut thorakotomiert und Koagel aus dem Perikard entfernt (Abb. 3, 4, 5 und 6).
Am vierten postoperativen Tag wurde nach deutlich verbesserter Lungenfunktion die ECLA beendet, und die Kanülen wurden entfernt. Parallel zur ECLA wurde auf der Intensivstation vom ersten bis zum dritten Tag Surfactant appliziert. Am siebten Tag konnte die Katecholamingabe eingestellt werden. Nach weiteren fünf Tagen wurde das Kind extubiert.
Im Anschluß an die heimatnahe Verlegung des Jungen und nach einem Aufenthalt in einer Rehabilitationsklinik sind heute laut der behandelnden Ärzte keine neurologischen Auffälligkeiten mehr feststellbar. Das Kind entwickelt sich vollkommen altersentsprechend.

Schlussbemerkung

Nach dem aktuellen Risiko-Score hatte das Kind eine schlechte Prognose. Der beschriebene Fall zeigt deutlich, daß der Risiko-Score kein alleiniges Entscheidungskriterium sein kann. Vielmehr sollten die Reanimation und das Wiedererwärmen eines tief hypothermen Kleinkindes konsequent durchgeführt werden.

In den letzten Jahren wurden in der Universitätsklinik Regensburg zwei weitere Patienten (2 und 16 Jahre) mit der EKZ wiedererwärmt. Beide verstarben an einer therapierefraktären Azidose infolge einer ausgeprägten Ischämie.

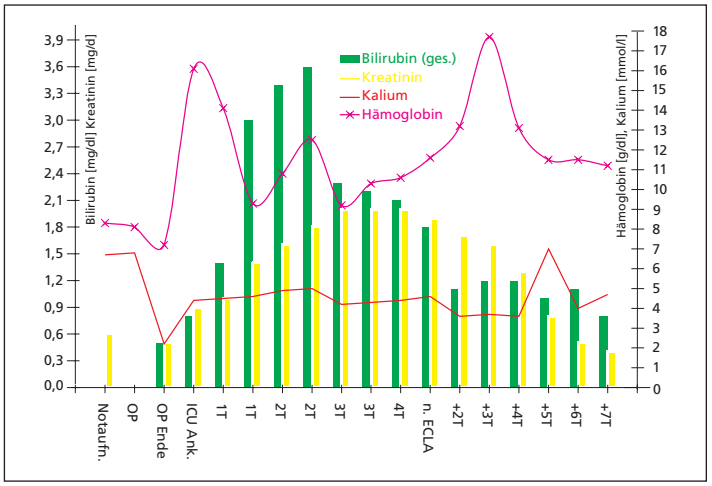

Abb. 6: Verlauf des Bilirubins, Kreatinins, Kaliums und des Hämoglobins

LITERATUR

[1] Osborn JJ: Experimental hypothermia. Respiratory and blood changes in relation to cardiac function. Ann J Physiol 175 (1953): 389–398

[2] Antretter H: Therapie der akzidentellen Hypothermie. Dtsch med Wschr 122 (1997): 373–377

[3] Paschen HR: Beinahe-Ertrinken eines Kleinkindes. Notfallmedizin 18 (1992): 56–58

[4] Baumgartner F: Cardiopulmonary bypass for resuscitation of patients with accidental hypothermia and cardiac arrest. Canad J Surg 35 (1992): 184–187

[5] Heise D: Aktive Wiedererwärmung durch einen einfachen extrakorporalen veno-venösen Wärmekreislauf. Anaesthesist 45 (1996): 1093–1096

[6] Lang F: Pathophysiologie, Pathobiochemie. 4. Auflage, Enke Stuttgart, S. 53–65

[7] Antretter H: „Akzidentelle Hypothermie“, in: Handbuch der Kardiotechnik. 3. Auflage, Gustav Fischer Verlag, S. 317–329

[8] Kleikamp G: Wiedererwärmung mit Hilfe der Extrakorporalen Zirkulation bei einem einjährigen Kind nach Fastertrinken. Kardiotechnik 3 (1996): 77–78

[9] Antretter H: Erfolgreiche Reanimation bei ausgeprägter Hypothermie nach Beinahe-Ertrinken. Dtsch med Wschr 119 (1994): 837–840

Maik Foltan
Klinik für Herz-, Thorax- und herznahe Gefäßchirurgie
Klinikum der Universität Regensburg
Franz-Josef-Strauß Allee 11
93042 Regensburg
E-Mail:
Maik.Foltan@Klinik.Uni-Regensburg.de