Intensivmed 43:589–592 (2006)
DOI 10.1007/s00390-006-0694-1

T. Brünnler
A. Philipp
J. Schölmerich
D.E. Birnbaum
C.M. Reng

Interhospitaltransfer eines Patienten mit schwerer respiratorischer Insuffizienz in Folge einer Legionellose mittels Einsatz einer PECLA (pumpless extracorporal lung assist)

Pumpless extracorporal lung assist for interhospital transfer of a patient with severe pulmonary failure due to legionnaires' disease

Summary We report the first interhospital transfer applying pumpless extracorporal lung assist (PECLA) in a severe case of pulmonary failure of a young man. The patient, a 25-yr-old man, developed respiratory failure due to legionnaires' disease. The treatment regime included appropriate antibiotic treatment, mechanical ventilation and, finally, the transport of the patient after PECLA installation from the ICU of a county hospital to the medical ICU of a university hospital. The initiation of PECLA resulted in dramatic improvement within the next 6 days. The patient could be successfully weaned from PECLA after 12 days and from mechanical ventilation after another 5 days. In conclusion, pumpless extracorporal lung assist improved oxygenation and hemodynamic performance in this case of severe respiratory failure, so that the patient could be transported to a center for maximal intensive care treatment.

Key words Acute respiratory distress syndrome (ARDS) – extracorporal membrane oxygenation (ECMO) – pumpless extracorporal lung assist (PECLA) – legionnaires' disease – pulmonary failure

Zusammenfassung Wir berichten erstmals über einen Interhospital Transport nach Anlage eines pumpless extracorporal lung assists (PECLA) bei einem jungen, 25-jährigen Patienten mit akuter respiratorischer Insuffizienz auf dem Boden einer Legionellose. Nach Diagnosestellung erfolgte zunächst eine spezifische antibiotische Therapie in der primär behandelnden Klinik, einem Krankenhaus mittlerer Versorgungsstufe. Im Verlauf wurde eine maschinelle Beatmung notwendig. Trotz invasiver Beatmung konnte keine ausreichende Oxygenierung erreicht werden, so dass die Anlage eines extrakorporalen Lungenersatzverfahrens notwendig wurde. Im Anschluss wurde der Patient unter laufender PECLA-Therapie zur weiteren Versorgung in ein Universitätskrankenhaus der Maximalversorgung verlegt. Sechs Tage nach Anlage der PECLA besserte sich die respiratorische Situation derart, dass der Patient von der PECLA wieder entwöhnt werden konnte und die PECLA nach insgesamt 12 Tagen entfernt werden konnte. Weitere 5 Tage nach Entfernung der PECLA wurde der Patient komplikationslos extubiert. Zusammenfassend berichten wir über eine akute Verbesserung der respiratorischen Funktion bei einem Patienten mit Legionellose nach Anlage einer PECLA, die den zur weiteren Versorgung notwendigen Transport des Patienten unter laufender PECLA-Therapie in eine Klinik der Maximalversorgung möglich machte.

Schlüsselwörter Acute respiratory distress syndrome (ARDS) – Extracorporal membrane oxygenation (ECMO) – Pumpless extracorporal lung assist (PECLA) – Legionellose – Akute respiratorische Insuffizienz

Eingegangen: 20. Dezember 2005
Akzeptiert: 1. Februar 2006

Dr. med. Tanja Brünnler (✉)
J. Schölmerich · C.M. Reng
Klinik und Poliklinik für Innere Medizin I
Klinikum der Universität Regensburg
93042 Regensburg, Germany

A. Philipp · D.E. Birnbaum
Klinik und Poliklinik für Herz-, Thorax- und herznahe Gefäßchirurgie
Klinikum der Universität Regensburg

Legionella Spezies zählen zum gewöhnlichen Erregerspektrum der ambulant erworbenen Pneumonie und verursachen weitaus häufiger als andere bakterielle Erreger schwere Lungenerkrankungen sowie septische Multi Organ Versagen mit einer hohen Mortalität von 5,4 bis zu 20% [1, 2]. Die Infektion erfolgt dabei durch die Inhalation kontaminierter Aerosole oder durch die Aspiration von kontaminiertem Wasser. Wenngleich auch extrapulmonale Manifestationen möglich sind, so erscheint die Pneumonie doch als prädominantes klinisches Syndrom der Legionellose [4].

Der Einsatz der extrakorporalen Membranoxygenierung (ECMO) hat sich in der Therapie des schweren, hypoxischen Lungenversagens bewährt. Unsere Klinik berichtete zudem bereits über den erfolgreichen Einsatz einer pumpenlosen extrakorporalen Membranoxygenierung (pumpless extracorporal lung assist, PECLA) bei Patienten mit internistischen Erkrankungen und den möglichen Vorteilen gegenüber einer pumpen-gesteuerten, konventionellen ECMO [3].

In dieser Fallvorstellung berichten wir erstmals über die Therapie einer schweren Legionellenpneumonie mit respiratorischer Insuffizienz. Trotz andauernder antibiotischer Therapie und mechanischer Beatmung konnte die pulmonale Funktion nicht ausreichend verbessert werden. Erst nach Anlage einer PECLA stabilisierten sich die klinischen Konditionen des Patienten derart, dass eine Verlegung in ein intensivmedizinisches Zentrum möglich gemacht werden konnte. Nach 6 Tagen konnte der Patient erfolgreich von der PECLA entwöhnt werden und weitere 5 Tage nach Entfernung der PECLA erfolgte die komplikationslose Extubation.

Fallvorstellung

Ein 25-jähriger Patient wurde aufgrund von Fieber, produktivem Husten mit grünlichem Auswurf und linksseitigen Thoraxschmerzen zunächst in ein Krankenhaus mittlere Versorgungsstufe eingewiesen. Als Vorerkrankungen wies er lediglich rezidivierende Bronchitiden und einen chronischen Nikotinabusus mit ca. 12 Pack Years auf. Als gebürtiger Ire war er diesen Sommer als Straßenbauarbeiter im Lande beschäftigt. Dabei war er vor allem mit Teerarbeiten beschäftigt und starker Rauch- bzw. Dampfentwicklung ausgesetzt. Er war auf einem Campingplatz untergebracht.

Bei Aufnahme zeigten sich in der klinischen Untersuchung der Lunge Rasselgeräusche links, beidseits basal imponierte ein diskretes pulmonales Knistern. Der Patient war adipös, nebenbefundlich zeigten sich disseminierte Verrucae an den Handinnenflächen und den Fingern. Die übrige klinische Untersuchung erbrachte keine weiteren pathologischen Befunde.

Im Aufnahmelabor zeigte sich ein erhöhtes CRP von 144 mg/l (Normbereich < 5 mg/l), eine Leukozytose von 15/nl und eine milde Hyperbilirubinämie von 1,4 mg/dl bei normwertigen Transaminasen. In der Thoraxübersichtsaufnahme war ein beginnendes Infiltrat im Bereich des linken Oberlappens zu sehen.

Es wurde zunächst eine antibiotische Therapie mit Cefuroxim initiiert, wobei es im Verlauf dennoch zu einem Progress des pulmonalen Infiltrates kam. Eine CT des Thorax zeigte eine dichte Infiltration im Bereich des linken Oberlappens. Die antibiotische Therapie wurde auf Cefotaxim und Erythromycin eskaliert. Die Leukozyten fielen auf 7,5/nl ab, das CRP zeigte jedoch weiterhin einen deutlichen Anstieg auf 425 mg/l und die klinische Situation verschlechterte sich weiter. Der Patient entwickelte eine Tachypnoe mit Orthopnoe und hypotonen Kreislaufverhältnissen. Er wurde im primär behandelnden Krankenhaus zunächst auf die dortige Intensivstation verlegt. Nach Verabreichung von 10 l Sauerstoff/min konnte initial eine Stabilisierung erreicht werden, die Blutgasanalysen zeigten einen pO_2 von 70 mmHg und einen pCO_2 von 36 mmHg bei äquilibriertem Säure Base Status. Es erfolgte weitere Diagnostik incl. broncho-alveolärer Lavage (BAL), Legionellen Antigen aus dem Urin und Blutkulturen. In der BAL zeigten sich gram-positive Kokken und das Legionellen Antigen aus dem Urin war positiv. Daraufhin wurde die antibiotische Therapie auf Ciprofloxacin, Imipenem und Erythromycin umgestellt.

Am 7. Tag nach Aufnahme verschlechterte sich die respiratorische Funktion des Patienten derart, dass eine orotracheale Intubation zur maschinellen Beatmung notwendig wurde. Die Analgosedierung erfolgte mit Fentanyl, Midazolam und Propofol. Ergänzend zu einer ausreichenden Volumentherapie war auch eine Therapie mit Katecholaminen zur Kreislaufstabilisierung notwendig. Dennoch verschlechterte sich die respiratorische Funktion weiterhin. Der positiv endexspiratorische Druck (PEEP) wurde auf 15 mbar angehoben, das Verhältnis zwischen Inspiration und Exspiration wurde auf inverse Werte eskaliert und ein Atemminutenvolumen von 12 l etabliert. Damit konnte lediglich ein pO_2 von 39 mmHg bei einem pCO_2 von 65 mmHg erreicht werden. Der Patient erhielt zudem eine kinetische Therapie im Schwenkbett mit im Verlauf weiter eskalierten Beatmungsparametern. Dabei lag die Beatmungsfrequenz bei 60/min, der PEEP bei 20 mmHg mit einer Druckkontrolle von 30 mmHg über PEEP und einem Inspirations-Exspirationsverhältnis von 1:1.

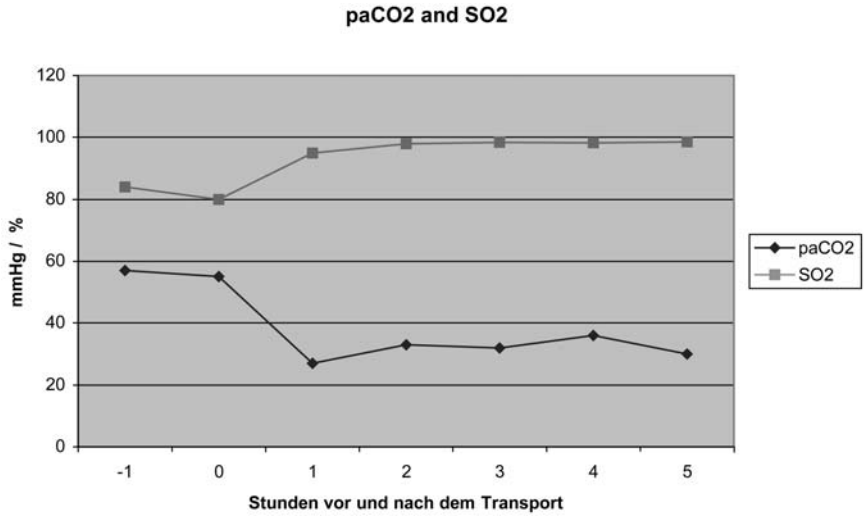

Abb. 1 Entwicklung von $paCO_2$ und SO_2 eine Stunde vor bis fünf Stunden nach dem Transport

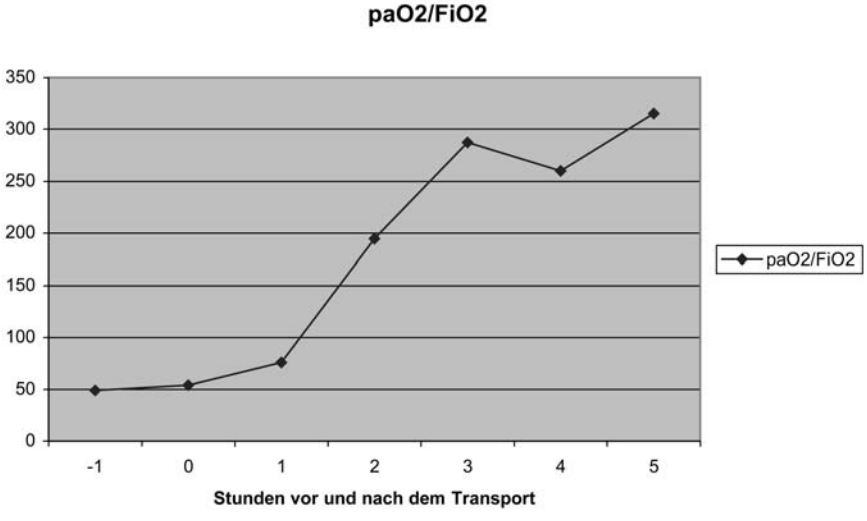

Abb. 2 Einwicklung des $paCO_2/FiO_2$ Quotienten eine Stunde vor bis fünf Stunden nach dem Transport

Dennoch lag die Sättigung auch unter diesen Maßnahmen nicht höher als 88%. Als zusätzliche Komplikation trat als Folge der Anlage eines zentralen Venenkatheters ein Pneumothorax auf, so dass noch eine Thoraxdrainge eingelegt werden musste.

In dieser Situation wurde beschlossen, den Patienten in die ca. 80 km entfernte Universitätsklinik zu verlegen. Die respiratorische Situation erschien jedoch nicht stabil genug den Patienten 80 km weit zu transportieren. Um den Gasaustausch zu stabilisieren und eine verbesserte Oxygenierung zu erreichen, wurde schließlich vor Ort eine pumpenlose, extrakorporale Membranoxygenierung (pumpless extracorporal lung assist, PECLA) zwischen der Arteria femoralis des einen Beins und der Vena femoralis des anderen Beines angeschlossen. Daraufhin erfolgte unter kontinuierlicher PECLA-Therapie die Verlegung des Patienten im Intensivmobil in die Universitätsklinik. Der Transport dauerte 50 Minuten. Die PECLA lief mit 12 l/min. Es erfolgte während dieser Zeit ein kontinuierliches Monitoring mittels EKG, Oxymetrie und invasiver Blutdruckmessung. Zur Stabilisierung der hämodynamischen Situation wurde kontinuierlich Noradrenalin mit einer Dosierung von 4,75 mg/h verabreicht. Die Beatmungsparameter waren während des gesamten Transportes stabil. Die Sättigung lag kontinuierlich über 90%.

Bei Ankunft in der Universitätsklinik lag der pO_2 bei 67 mmHg und der pCO_2 bei 38 mmHg bei einem pH von 7,34. Es war weiterhin ein FiO_2 von 1,0 notwendig, das Atemminutenvolumen lag bei 22,4 l, die Atemfrequenz bei 60/min und das Tidalvolumen betrug 365 ml. Der Spitzendruck lag bei 52 mmHg mit einem PEEP von 22 mbar. Die antibiotische Therapie

wurde mit Levofloxacin, Erythromycin, Imipenem und Rifampicin aufrechterhalten.

Nach 6 Tagen zeigte sich eine deutliche Stabilisierung der respiratorischen Funktion, so dass mit der Entwöhnung von der PECLA begonnen werden konnte. Am 12. Tag wurde die PECLA entfernt. Zu diesem Zeitpunkt wies der Patient einen pO_2 von 162 mmHg und einen pCO_2 von 49 mmHg bei einem FiO_2 von 0,55, einem Atemminutenvolumen von 11,6 l, einem Tidalvolumen von 600 ml und einer Atemfrequenz von 20/min auf. Nach weiteren 5 Tagen konnte die Entwöhnung vom Beatmungsgerät erfolgen.

Der weitere Verlauf wurde noch einmal durch eine Candidämie kompliziert, die jedoch nach entsprechender, adäquater Therapie beherrscht werden konnte. Nach insgesamt 7-wöchigem Krankenhausaufenthalt konnte der Patient schließlich in gutem klinischem Zustand die Klinik verlassen.

Diskussion

In unserer Fallvorstellung berichten wir erstmals über den Einsatz einer pumpenlosen, extrakorporalen Membranoxygenierung bei einem 25-jährigen Patienten mit Legionellose im Rahmen eines Interhospitaltransportes.

Trotz intensivmedizinischer Behandlung in einer Klinik der mittleren Versorgungsstufe einschließlich invasiver Beatmungsmodalitäten und kinetischer Therapie entwickelte der Patient ein schweres Lungenversagen. Unter diesen Bedingungen erschien der notwendige Transport in ein Zentrum der Maximalversorgung nicht möglich. Nach Initiierung der PECLA-Therapie stabilisierte sich die Situation, so dass schließlich die Transportfähigkeit des Patienten ausreichend gewährleistet schien.

Der Einsatz der extrakorporalen Membranoxygenierung wurde bislang noch nicht für Interhospitaltransporte beschrieben. Der Einsatz bei Patienten mit ARDS wird derzeit kontrovers diskutiert. Der Verlauf bei unserem Patienten zeigt jedoch, dass auch aggressive Beatmungsmodalitäten nicht genügten, eine ausreichend stabile respiratorische Funktion für den Transport in ein Zentrum der Maximalversorgung zu erreichen. Der Einsatz der PECLA war der einzig mögliche Weg eine stabile Transportsituation zu erreichen, was in letzter Konsequenz dazu beitrug, dass der Patient die schwere Erkrankung überlebte.

Zusammenfassung

Eine arteriovenöse Oxygenierung durch einen pumpenlosen, extrakorporalen Lung Assist (PECLA) bei einem 25-jährigen Patienten mit respiratorischer Insuffizienz als Folge einer Legionellose ermöglichte den Transport von einem Krankenhaus mittlerer Versorgungsstufe zu einem Zentrum der Maximalversorgung. Eine aggressive, intensivmedizinische Therapie einschließlich der Aufrechterhaltung der PECLA-Therapie für weitere 12 Tage einschließlich weiterer 5 Tage invasiver Beatmung führte letztendlich zu einer kontinuierlichen klinischen Verbesserung und erfolgreicher Entwöhnung vom Beatmungsgerät. Dieser Fallbericht zeigt, dass die Therapie mit einer pumpenlosen, extrakorporalen Membranoxygenierung eine ergänzende, therapeutische Behandlungsoption auch im Rahmen von Interhospitaltransporten darstellt.

Literatur

1. Falco V, Fernandez de Sevilla T, Alegre J, Ferrer A, Martinez Vazquez JM (1991) Legionella pneumophila. A cause of severe communitiy aquired pneumonia. Chest 100:1007–1011
2. Lieberman D, Porath A, Schlaeffer F, Lieberman D, Boldur I (1996) Legionella species community-aquired pneumonia. A review of 56 hopitalized adult patients. Chest 109:1243–1249
3. Reng M, Philipp A, Kaiser M, Pfeifer M, Gruena S, Schoelmerich J (2000) Pumpless extracorporal lung assist and adult respiratory distress syndrom. Lancet 356:219–220
4. Stout JE, YU VL (1997) Legionellosis. New Engl J Med 337:682–687