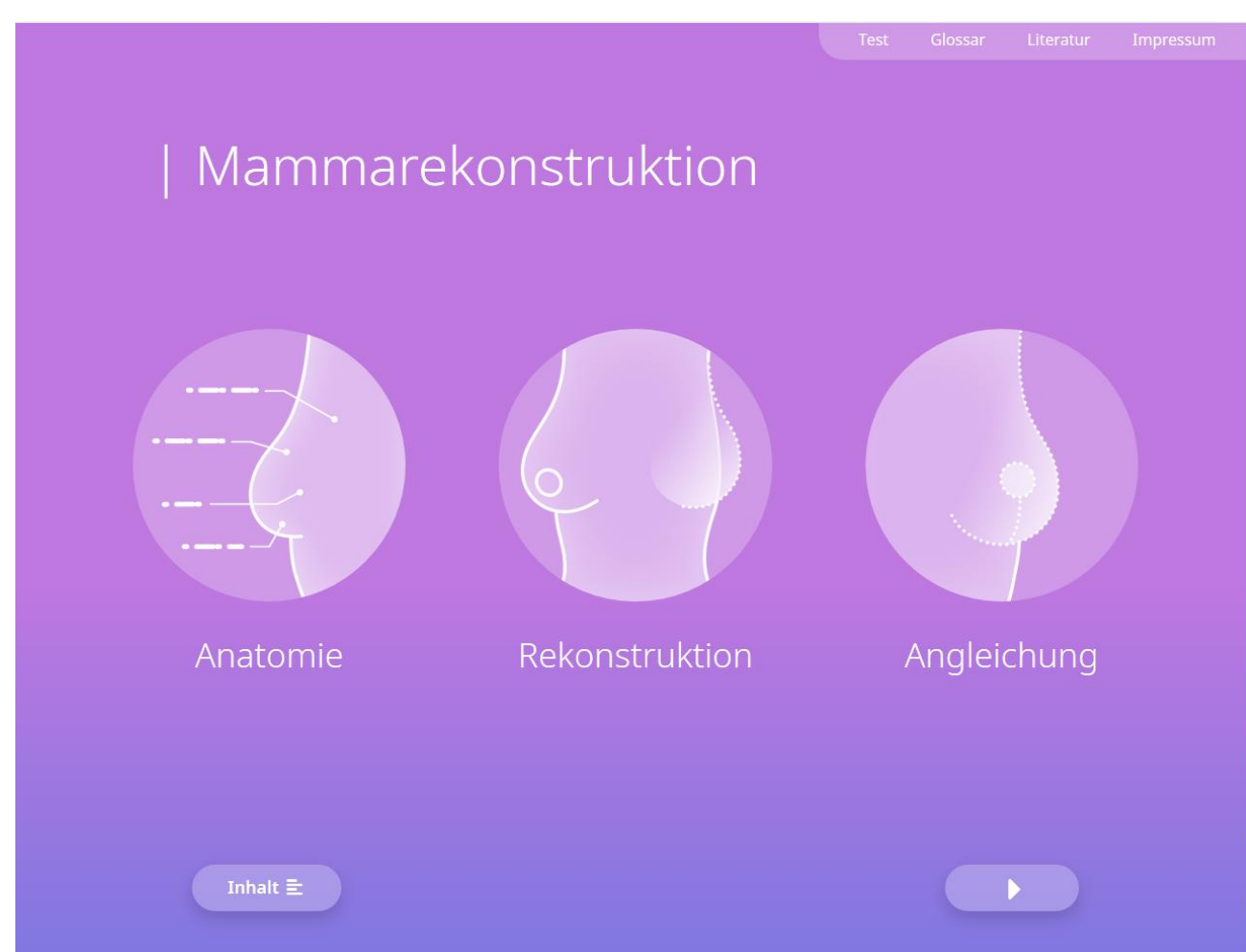




# Brustrekonstruktion nach Mamma - Karzinom

## App für Studenten und Ärzte

Die Brustrekonstruktion ist ein zentraler Bestandteil der Therapie des Mammakarzinoms. Für die betroffenen Patientinnen ist sie von enormer Bedeutung, um ein positives Körpergefühl wiederzuerlangen.



Startseite der App. Von hier aus startest du zu den Lernkarten.

Um euch einen Einblick in diesen spannenden Bereich zu geben, haben wir (Alexandra und Silvan von der Uni Regensburg) eine **App** entwickelt. Schaus dir gerne mal **kostenlos** über die Virtuelle Hochschule Bayern (VHB) an.

### Rekonstruktion mit Eigengewebe > DIEP/TRAM Lappenplastik

Tabelle 13

Charakteristika	DIEP/TRAM
Typ	Freie Lappenplastik
Perfusion	A. epigastrica inferior
Spenderstelle	Unterbauch
Geeignete Brustgröße	Klein, mittel und groß
Geeigneter Habitus	Normal bis übergewichtig


Die freie DIEP Lappenplastik gilt heute als der Goldstandard der autologen Mammarekonstruktion [64], [75]. Die freie TRAM Lappenplastik ist der Vorläufer des DIEP Flaps. Beide Lappenplastiken werden am Unterbauch entnommen und über die A. epigastrica inferior perfundiert. Bei der TRAM Lappenplastik wurde ursprünglich der M. rectus abdominis in die Lappenplastik integriert, was die Bauchwand schwächte [76]. Später entwickelten sich sog. „muscle-sparing“ Varianten des TRAM und schließlich der DIEP [65].

Im Gegensatz zur TRAM Lappenplastik wird bei der DIEP Lappenplastik der M. rectus abdominis geschont. Der DIEP-Lappen besteht ausschließlich aus Haut- und Fettgewebe.

Die A. epigastrica inferior entspringt aus der A. iliaca externa und zieht unter dem M. rectus abdominis nach kranial. Dabei gibt die A. epigastrica inferior Äste ab, die durch den Muskel und die tiefe Faszie in die Haut ziehen. Diese Gefäße werden als Perforatoren bezeichnet. Die Perforatoren der A. epigastrica inferior versorgen die DIEP Lappenplastik. Einzelne Perforatoren werden über der Rektusfaszie dargestellt und bis zur A. epigastrica inferior im kleinen Becken präpariert. Dadurch können Stiellängen von durchschnittlich 16,9 cm erreicht werden [77]. Für die DIEP Lappenplastik eignen sich normal- bis moderat übergewichtige Patientinnen mit Gewebeerüberschuss am Bauch. Das Unterbauchgewebe ist weich und kommt dem natürlichen Mammarendrym in seiner spezifischen Haptik nahe. Mit der DIEP Lappenplastik können – je nach Gewebeerüberschuss am Bauch – mittlere bis große Brustvolumina rekonstruiert werden (durchschnittliches Lappengewicht 658 g) [78]. Die Entnahmestelle wird wie bei einer Abdominoplastik verschlossen. Bei Voroperationen am Abdomen mit Durchtrennung der Stielgefäße muss auf andere Verfahren zur autologen Brustrekonstruktion zurückgegriffen werden. Die durchschnittliche Operationsdauer beträgt 380 min [79].

**Beachte:** Die Verlustrate von freien Lappenplastiken ist in der modernen Mikrochirurgie gering. Für die freie DIEP Lappenplastik beträgt das Risiko für ein komplettes Lappenversagen etwa 1,6% [85]. Partielle Lappenverluste und Fettgewebsnekrosen können häufiger auftreten [85], [76].

**Beachte:** Die Weiterentwicklung des DIEP Lappens schreitet fort. Zur Behandlung von Lymphödemen der oberen Extremität nach Entfernung von axillären Lymphknoten beim Mammakarzinom, kann die DIEP Lappenplastik mit einer Transplantation von Lymphknoten aus der Leiste kombiniert werden [80].



Animation 3  
DIEP

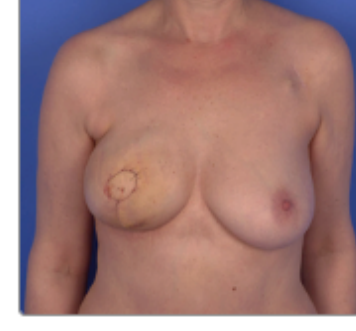

Foto 10.1 (Bildserie)  
DIEP-Sofortrekonstruktion nach Skin-Sparing-Mastektomie rechts.  
Ergebnis 2 Wochen postoperativ.

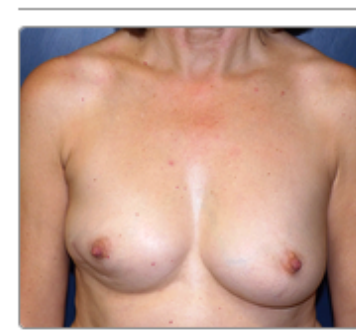

Foto 10.2 (Bildserie)  
DIEP-Rekonstruktion gemäß IDEAL-Konzept rechts.

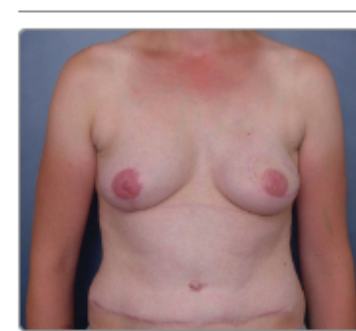

Foto 10.3 (Bildserie)  
Abgeschlossene DIEP-Rekonstruktion rechts.

Falls du noch tiefer in die Materie eindringen willst ist alles ausführlich mit Quellen belegt.

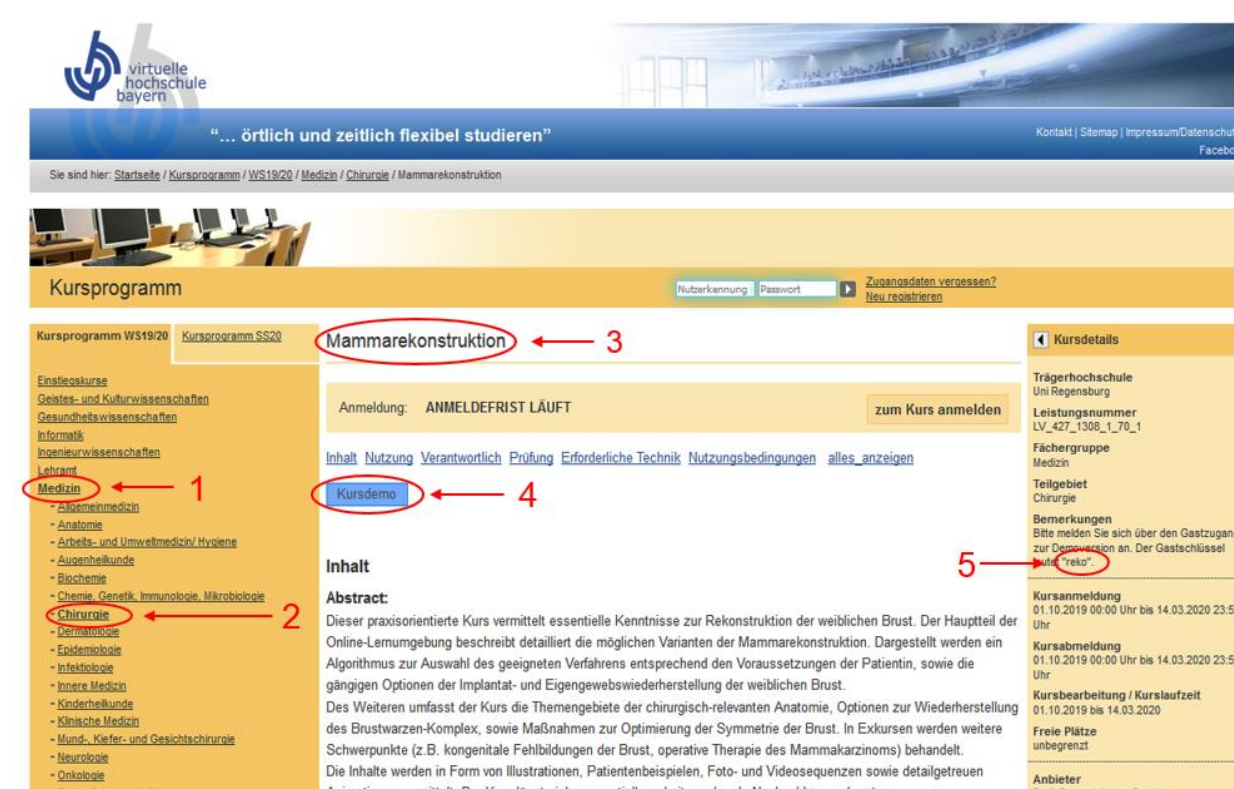
Ansprechpartner:

Dr. Alexandra Anker, PD Dr. Silvan Klein

E-Mail:

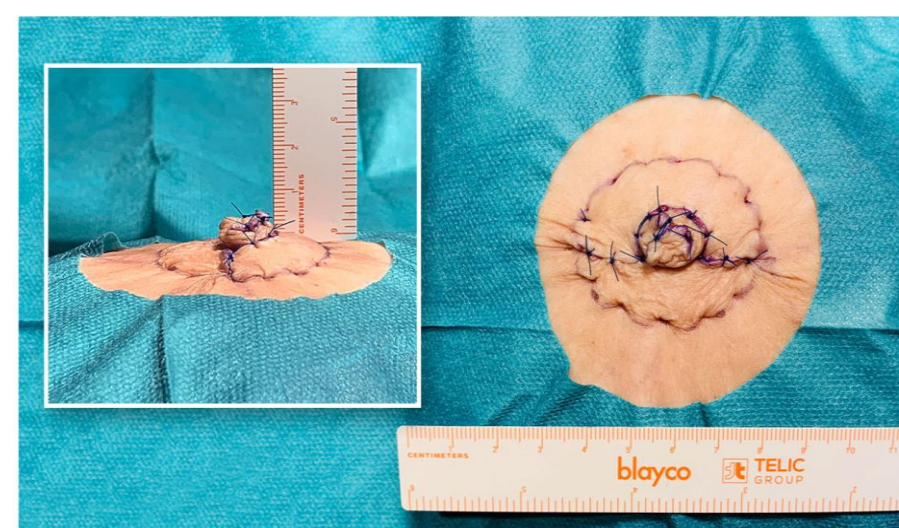
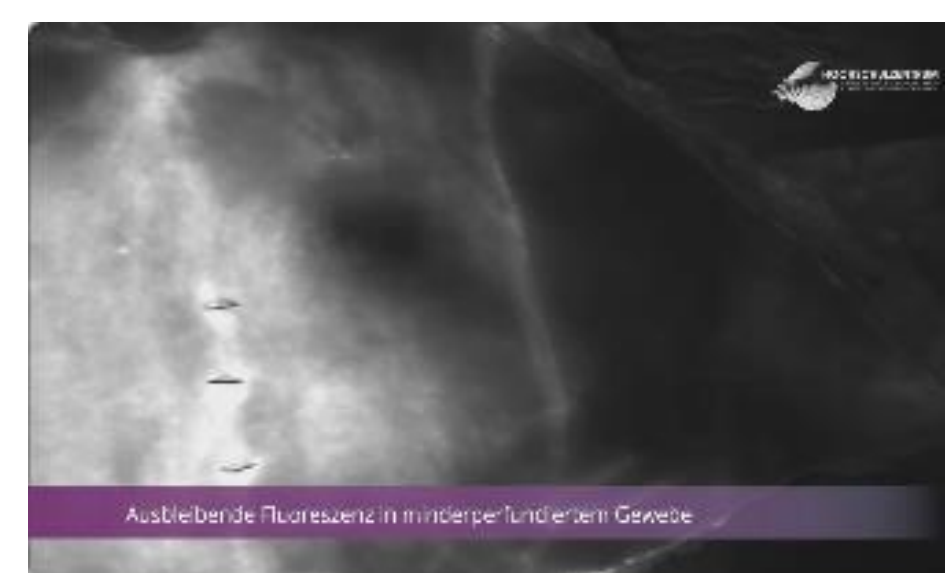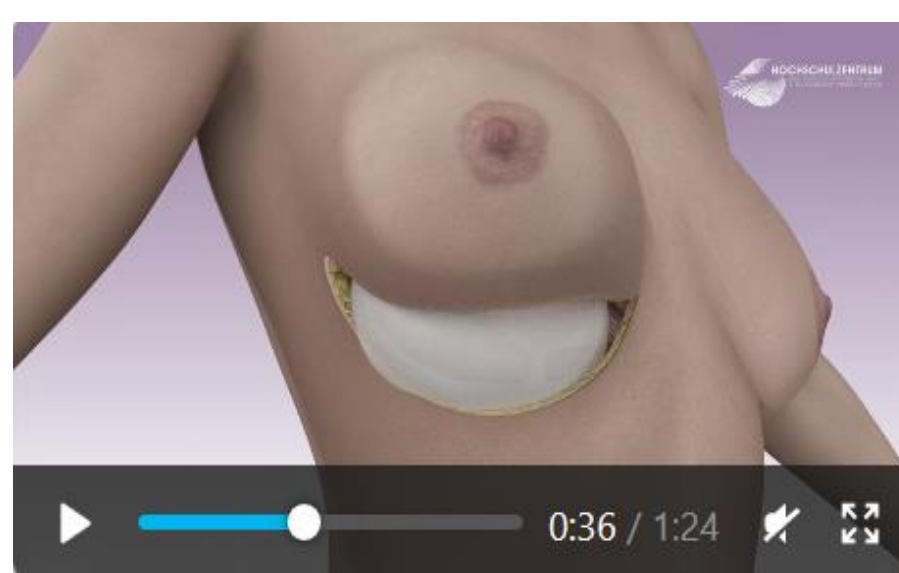
alexandra.anker@ukr.de,

silvan.klein@ukr.de



Direktlink

Auf „www.vhb.org“ wählst du „classic Kursprogramm“ aus. Folge dann den „Steps“. Gefällt dir die App kannst du dich bei der VHB kostenlos registrieren und die Vollversion nutzen. (Schreib uns wenn es Probleme gibt)



Mammilarekonstruktion mittels Skate-Flap, periareolare Tabaksbeutelnaht.

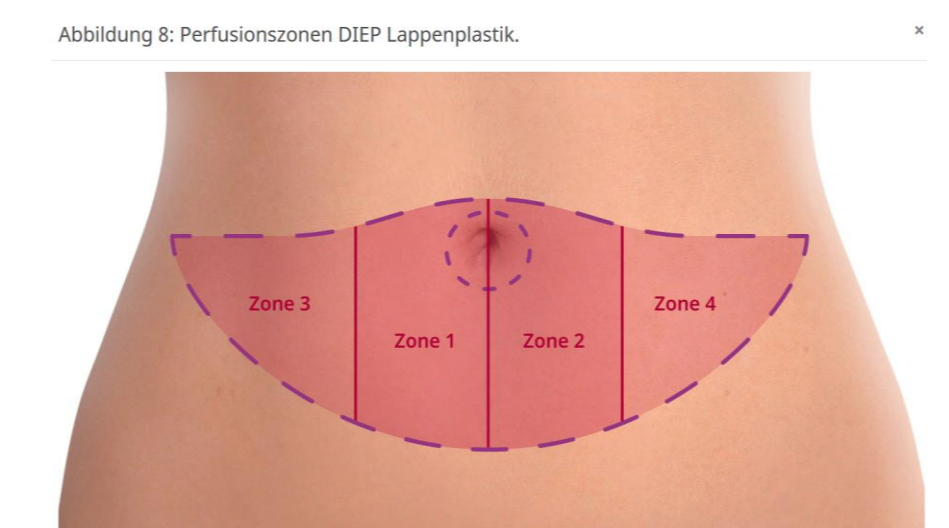


Abbildung 8: Perfusionszonen DIEP Lappenplastik.

In zahlreichen Videos und Animationen versuchen wir dir die Thematik optimal zu veranschaulichen.