M. Foltan, F.-X. Schmid, A. Philipp, A. Keyser, D. E. Birnbaum

Klinik für Herz-, Thorax- und herznahe Gefäßchirurgie, Universität Regensburg (Direktor: Prof. Dr. D. E. Birnbaum)

Modifizierte Ross-Operation

Gerüstfreie aortale Bioprothese zur Rekonstruktion des rechtsventrikulären Ausflusstraktes bei der Ross-Operation

Zusammenfassung

Der Mangel an Homografts gab den Anlass, bei der Durchführung der Ross-Operation den an die Aortenposition zu transplantierenden pulmonalen Trunkus durch ein gerüstfreies Xenograft Prima™ (Edwards Lifesciences) zu ersetzen.

Von April 1997 bis März 2002 unterzogen sich 51 Patienten einer Ross-Operation. Dabei erhielten 15 Patienten ein gerüstfreies Xenograft (modifizierte Ross-Operation) und 36 Patienten ein pulmonales Homograft (konventionelle Ross-Operation) für die Rekonstruktion des rechtsventrikulären Ausflusstraktes (RVOT). Die retrospektive Studie vergleicht die Xenograft-Patienten mit den Homograft-Patienten. Dabei werden die Ergebnisse der Folgeuntersuchungen eines postoperativen Zeitraumes von bis zu 5 Jahren im Folgenden vorgestellt. Die dafür regelmäßig durchgeführten Echokardiographieuntersuchungen beinhalteten:

- die Bestimmung des Klappenanulus und des Ausflusstraktgradienten
- die Prüfung der Klappentaschenbeschaffenheit
- die Lokalisation von Obstruktionen
- die Bestimmung des Regurgitationsgrades

Die Auswertungen ergaben, dass der Klappengradient der Homograft-Patienten signifikant anstieg und der Homograft-Anulusdurchmesser im Mittel um 10 % abnahm. Damit werden die postoperativen Anulusreduktionen, die normalerweise nicht mit Graft-Stenosen in Zusammenhang stehen, durch pulmonale Homografts unterstützt.

Bis auf eine Ausnahme hatten alle Patienten einen Klappengradienten von $\Delta P < 25$ mmHg. Die Klappengradienten bei den Xenograft-Patienten waren beständig auf einem niedrigen physiologischen Niveau. Eine geringe pulmonale Regurgitation ist in der Xenograft-Gruppe mit 46,6 % deutlicher ausgeprägt als in der Homograft-Gruppe (19,5 %). Die Qualität und die Beweglichkeit der Klappentaschen waren bei allen Patienten unverändert.

Damit stellt die RVOT–Rekonstruktion mit gerüstfreien Xenografts bei älteren Patienten eine zufrieden stellende methodische Alternative dar.

Schlüsselwörter

Homograft, Xenograft, Ross-Operation.

Summary

Shortage of homografts prompted us to replace the transplanted pulmonary trunk with stentless xenografts during the Ross procedure. The 5-year follow-up in comparison to pulmonary homografts is presented.

From April 1997 to March 2002, out of 51 patients undergoing a modified Ross procedure 15 Patients (55 to 65 years, mean 59 ± 5 years) received a stentless xenograft and 36 patients (15 to 56 years, mean 36 ± 11 years) a pulmonary homograft for RVOT reconstruction. Follow-up was complete for a mean of 3.1 years (range 6 to 60 months). Regularily performed echocardiography included determination of valve annulus, peak instantaneous gradient, leaflet performance, location of obstruction and degree of regurgitation.

There was one early death, one late death and one reoperation for homograft stenosis. The homograft annulus diameter decreased by a mean of 10 % (range 3 to 10 mm); $p < 0.01$) and peak doppler gradient increased significantly ($p < 0.001$). All patients except one had gradients of $\Delta P < 25$ mmHg. Gradients in xenograft patients were stable at a low level (6.5 ± 4.3 mmHg to 8.8 ± 7.4 mmHg at the latest follow-up). Mild pulmonary regurgitation was noted in 46.6 % (xenografts) and 19.5 % (homografts) resp. leaflet quality and mobility was maintained in all patients.

Pulmonary homografts underlie a process of annular reduction and after the Ross procedure, which is usually not associated with graft stenosis, mild pulmonary regurgitation is more common in xenografts than in homografts. RVOT reconstruction using stentless xenografts represent a satisfactory treatment modality for aged patients.

Key Words

Homograft, xenograft, Ross procedure.

Einleitung

Grundlage für eine erfolgreiche Ross-Operation ist der Ersatz der an die Aortenklappenposition transplantierten pulmonalen Klappe [1]. Bei der konventionellen Ross-Operation werden pulmonale Homografts[1)] genutzt. Die deutlich besseren Ergebnisse von pulmonalen Homografts im Vergleich zu aortalen Homografts in Pulmonalisposition wurden im Langzeitvergleich in früheren Veröffentlichungen dokumentiert [2].

Das Autograft[2)] wurde 1986 als Aortenwurzelersatz eingeführt und seitdem vermehrt benutzt, vor allem in den letzten Jahren [3, 4, 5]. Dementsprechend ergab sich ein vorhersehbarer Bedarf an Transplantaten. Wobei die begrenzte Verfügbarkeit wiederum zu einem stärker werdenden Mangel an pulmonalen Homografts führte. Aortenwurzel-Bioprothesen aus Schweineperikard erbrachten bei Erwachsenen in der Aortenposition gute frühe und mittelfristige Ergebnisse [6, 7].

Ermutigt von diesen vielversprechenden Ergebnissen speziell bei älteren Patienten [8, 9] und veranlasst durch den Mangel an verfügbaren Homografts, kamen gerüstfreie Xenografts[3)] als RV-PA-Prothesen[4)] zur Rekonstruktion des rechten Ausflusstraktes (RVOT) bei der modifizierten Ross-Operation zum Einsatz.

Die retrospektive Studie beschreibt und analysiert frühe und mittelfristige hämodynamische Ergebnisse der gerüstfreien Bioprothese Prima™ (Edwards Lifesciences) im Vergleich zu pulmonalen Homografts.

Patienten und Methode

Patienten

Zwischen April 1997 und März 2002 unterzogen sich 51 Patienten teils einer modifi-

1) Homografts: Transplantate aus menschlichem Gewebe
2) Autografts: Transplantate aus patienteneigenem Gewebe
3) Xenografts: Transplantate aus Schweine-Aortenklappen oder aus Rinder- bzw. Schweineperikard
4) RV= Rechter Ventrikel, PA= Arteria pulmonalis

	Homograft Patienten	Xenograft Patienten	p -Wert
Patienten (n = 51)	36	15	–
Alter (Jahre)	36,3 ± 11,7	59,6 ± 5,2	0,01
Geschlecht (m/w)	25 / 11	10 / 5	–
Erkrankung (AS / AI / AS+AI)	13 / 15 / 8	5 / 3 / 7	–
Ejektionsfraktion (%)	55 ± 16	52 ± 19	ns
Mittlerer Druckgradient (mmHg)	64,3 ± 19,8	70,7 ± 18,6	ns
Folgeuntersuchungen (Jahre)	3,1 ± 1,2	2,9 ± 1,5	ns

Tab.1: Präoperative und intraoperative Patientendaten
(ns = nicht signifikant, AS = Aortenklappenstenose, AI = Aortenklappeninsuffizienz)

zierten und teils der konventionellen Ross-Operation in unserer Klinik.

15 Erwachsene (10 männlich, 5 weiblich) von diesen 51 Patienten (Tab. 1) bekamen nach deren Einwilligung eine Rekonstruktion der rechtsventrikulären Ausflussbahn (RVOT) unter Verwendung der gerüstfreien Bioprothese Prima, Modell 2500P (Abb. 1, Abb. 2). Das Alter der 15 Patienten der Xenograft-Gruppe lag zwischen 55 und 65 Jahren (Mittelwert 59,6 ± 5,2 Jahre).

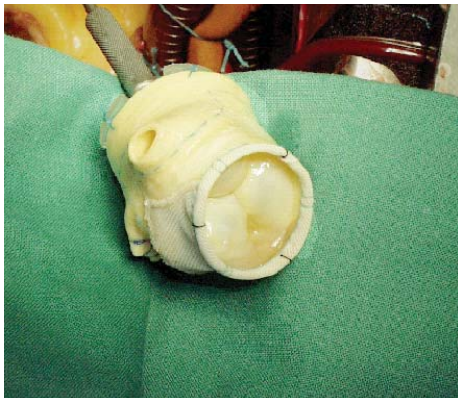

Abb. 1: Gerüstfreie aortale Bioprothese Edwards Prima™, Modell 2500P

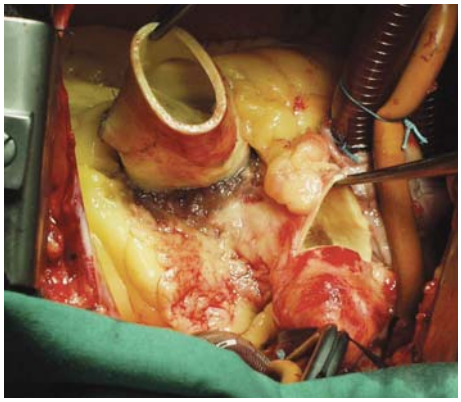

Abb. 2: Implantierte gerüstfreie aortale Bioprothese Edwards Prima™, Modell 2500P

Im gleichen Zeitraum erhielten 36 Patienten (25 männlich, 11 weiblich) mit einem Alter zwischen 15 und 56 Jahren (Mittelwert 36,3 ± 11,7 Jahre) ein kryo[5)]-konserviertes pulmonales Homograft (Abb. 3) zur Erhaltung der RV-PA-Ausflussbahn (Homograft-Gruppe). Alle Homografts wurden von der EHB (European Homograft Bank, Brüssel, Belgien) bezogen.

Abb. 3: Pulmonales Homograft

Die beiden Varianten der Ross-Operation wurden bei 48 elektiven Patienten und 3 Notfallpatienten durchgeführt. Unter diesen 3 Patienten befanden sich zwei mit einer akuten bakteriellen Endokarditis. Bei den Notfallpatienten kamen ausschließlich Homografts zum Einsatz.

Operative Technik

Der Zugang zum Herzen erfolgte über eine mediane Sternotomie.

Die Ross-Operation beinhaltet die Entnahme der Pulmonalisklappe. An die Stelle der explantierten Pulmonalisklappe wird bei der konventionellen Ross-Operation ein pulmonales Homograft und bei der modifizierten Ross-Operation ein gerüstfreies Xenograft implantiert. Die patienteneigene Pulmonalisklappe wird als freistehender Aortenwurzelersatz in Aortenklappenposition eingenäht. Anschließend erfolgt die Reimplantation der Koronararterien (Abb. 4).

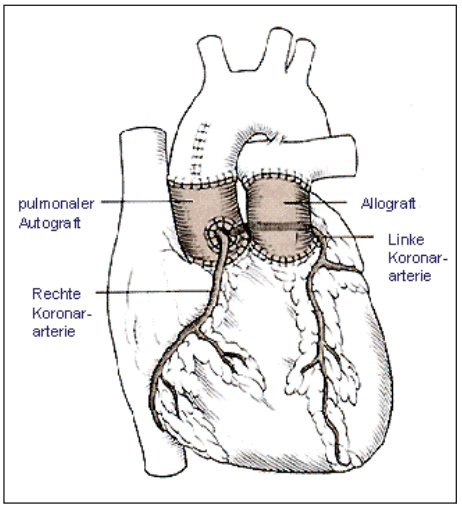

Abb. 4 : Schematische Darstellung der durchgeführten Ross-Operation (Allo = „fremd“)

Aufgrund der zu erwartenden längeren Perfusionszeit wurde die Standard-Herz-Lungen-Maschine mit dem Online-Blutgasmonitoring-System CDI 500 (Terumo) aufgerüstet. Alle Patienten wurden intraoperativ mit einem zerebralen Oxymeter INVOS® 4100 (Medilab) überwacht. Dabei ergab sich eine maximale Abnahme der zerebralen Sauerstoffsättigung zum Ausgangswert von 65 % ± 11 vor Sternotomie auf 56 % ± 9 während der extrakorporalen Zirkulation. Kanüliert wurde mittels einer arteriellen 22-Fr-Kanüle (A242-75, Stöckert) und zweier gewinkelter venöser 36-Fr-Kanülen (HKV 4032 B 90, Jostra). Die Zusammensetzung des Füllvolumens und die spezifischen Perfusionsdaten können Tab. 2 sowie Tab. 3 entnommen werden. Der postoperative Verlauf der Creatininphosphokinase (CK), der Creatininphosphokinase-Muscle-Brain (CKMB) und des Laktats wird in Abb. 5 und Abb. 6 dargestellt.

Gelafundin 4 %	ml	400
Jonosteril	ml	800
Mannit-Lösung 20 %	ml	250
Trasylol®	ml	200
Liquemin® N 25000	I. E.	10.000

Tab.2: Füllvolumen der EKZ

Echokardiographie

Bei allen Patienten wurden prä-, intra- und postoperative transthorakale Echokardiographieuntersuchungen durchgeführt.

Die postoperativen Untersuchungen nach der Entlassung des Patienten aus der Klinik erstreckten sich auf die Zeiträume :

– innerhalb der ersten 14 Tage nach Entlassung aus dem Krankenhaus
– zwischen dem 3. bis 6. postoperativen Monat
– 12 Monate nach der Operation

[5)] Kryo = Wortteil „Kälte“

Bypasszeit	min	228 ± 59
Aortenabklemmzeit	min	156 ± 27
Reperfusionszeit	min	65 ± 22
minimale rektale Temperatur	°C	30,4 ± 1,0
minimale Tympanontemperatur	°C	27,9 ± 1,6
Kardioplegievolumen (Custodiol)	ml	2350 ± 600
perioperative EK-Gabe	Pat [Unit] von 51 Pat	7 [1–5]
perioperative FFP-Gabe	Pat [Unit] von 51 Pat	14 [1–5]
perioperative Hämofiltration	Pat [Filtrat/ml] von 51 Pat	3 [1000]
perioperatives $paO_{2\,Min}$	mmHg	128 ± 18
perioperatives $pvO_{2\,Min}$	mmHg	35 ± 3
perioperatives $pvCO_{2\,Max}$	mmHg	44 ± 4
perioperative $SvO_{2\,Min}$	%	66 ± 6

Tab.3: Spezifische perfusionstechnische Daten

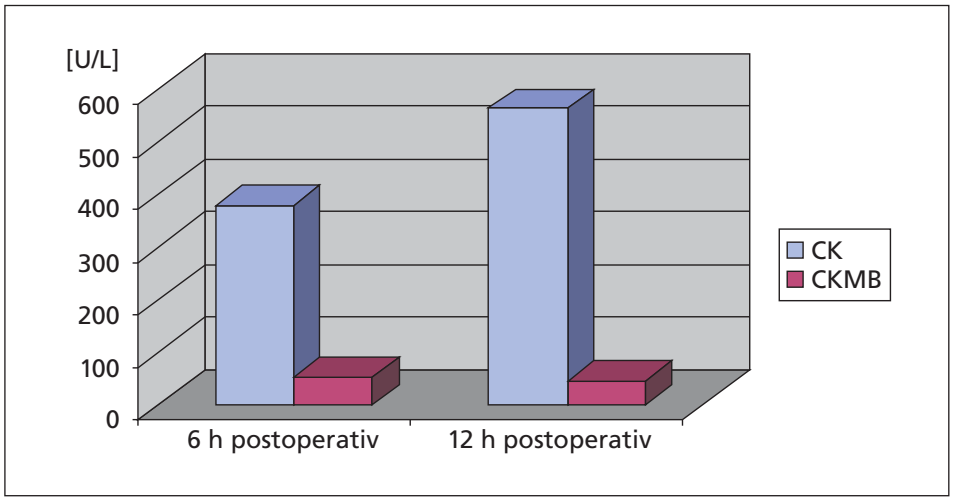

Abb. 5: Postoperativer Verlauf der Creatininphosphokinase (CK) und der Creatininphosphokinase-Muscle-Brain (CKMB)

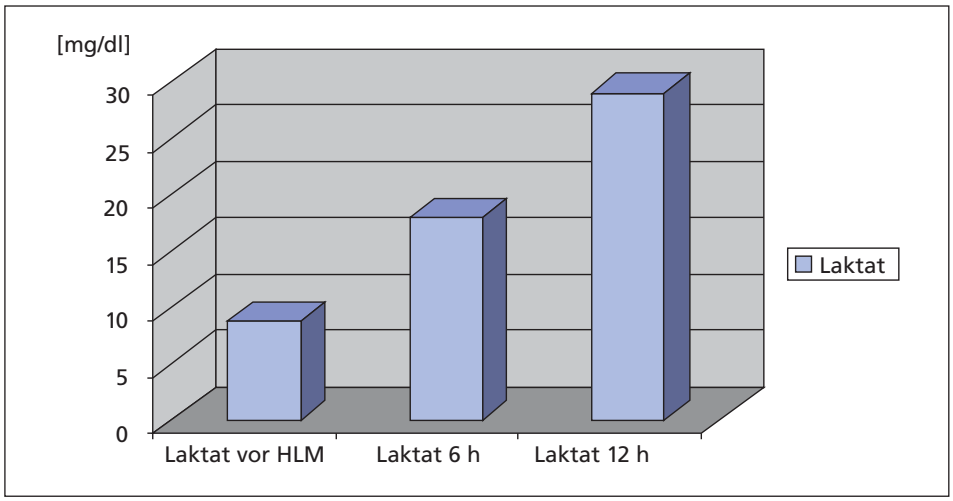

Abb. 6: Prä- und postoperativer Laktatverlauf

Dabei wurden alle zweidimensionalen Doppler-Echokardiogramme (M-Mode und Color-Flow) von ein und demselben Spezialisten aufgezeichnet.

Besondere Aufmerksamkeit wurde auf die Untersuchung des Klappenanulus während der Diastole, die rechtsventrikuläre Kammergröße, die Lokalisation von eventuell vorhandenen Obstruktionen und die Qualität sowie Mobilität der Homograft- bzw. der Xenograft-Klappentaschen gelegt. Der maximale Druckgradient ΔP über der Pulmonalisklappe wurde mit der modifizierten Bernoulli-Gleichung berechnet, wobei v = maximale Geschwindigkeit ist:

$$\Delta P = 4 \cdot v^2$$

Darüber hinaus wurde der Grad einer eventuell vorhandenen pulmonalen Regurgitation eingestuft. Dabei wurde zwischen normal, mild (Regurgitation und normale RV-Kammergröße) und moderat (Regurgitation und Zunahme der RV-Kammergröße) unterschieden.

Statistische Methoden

Die Ergebnisse werden in Form des arithmetischen Mittelwertes ± Standardabweichung dargestellt. Vergleichende Analysen wurden mit T-Test oder Mann-Whitney-U-Test durchgeführt. Dabei galten Messwerte mit $p \leq 0{,}05$ als statistisch signifikant.

Studienbegrenzungen

Die Limitierung der Studie lag darin begründet, dass die Patienten in Bezug auf den Klappentyp nicht randomisiert werden konnten. Die Patienten der Homograft-Gruppe waren mit 36,3 ± 11,7 Jahren deutlich jünger als die aus der Xenograft-Gruppe (59,6 ± 5,2 Jahre). Diese Tatsache impliziert eine Schwierigkeit im direkten Vergleich. Es galten aber für alle Patienten die gleichen strengen Selektionskriterien (z. B. Patientenalter < 60 Jahre und isolierte Aortenklappenerkrankung). Deshalb unterschieden sich die meisten klinischen Variablen (z. B. Sinusrhythmus und Ventrikelfunktion) beider Patientengruppen nicht.

Ergebnisse

Es gab einen frühen und einen späten Todesfall. Sechs Wochen nach einer erfolgreichen modifizierten Ross-Operation erlitt ein 65 Jahre alter Mann einen hypovolämen Schock und konnte nicht wiederbelebt werden. Die Obduktion ergab eine Milzruptur mit unbekannter Ursache. Ein Zusammenhang mit der Xenograft-Implantation konnte nicht festgestellt werden. Damit beträgt die Mortalität 1,8 %.

Bei einem Homograft-Patienten wurde die Reexploration wegen einer Nachblutung notwendig und bei einem weiteren die Versorgung mit einer Drainage aufgrund eines Perikardergusses.

Eine signifikante Homograftstenose entwickelte ein Patient. Dabei lag der mittels gepulsten Dopplers nachgewiese Klappengradient bei 64 mmHg. Die daraufhin durchgeführte Ballondilatation war nicht erfolgreich. Eine Reoperation wurde notwendig. Deshalb wurde im 19. postoperati-

ven Monat das stenosierte Homograft gegen ein gerüstfreies Xenograft ersetzt.

Bis zum März 2002 waren 93 % der Homograft-Patienten und 100 % der Xenograft-Patienten frei von einer Reoperation.

Der Großteil der Studienpatienten (96 %) erfüllt postoperativ die Kriterien der NYHA-Klassifikation[6] I und II.

Bei dem Vergleich mit den frühen postoperativen Daten zeigt sich in der Homograft-Gruppe, dass sich die pulmonale Homograft-Anulusgröße im Mittel um 4,2 ± 3,7 mm (Bereich 3–10 mm) verminderte. Prozentual ausgedrückt, nahm damit die pulmonale Homograft-Anulusgröße im Mittel signifikant um 10 % (Bereich 0–30 %) ab.

Eine Erweiterung der Anulusgröße konnte nicht festgestellt werden.

In der Xenograft-Gruppe gab es keine Veränderung bei den pulmonalen Anulusdimensionen durch das Implantat.

Insgesamt zeigten 32 Homograft-Patienten (89 %) einen Doppler-Druckgradienten $\Delta P < 20$ mmHg (Tab. 4). Bei drei Patienten lag der Gradient zwischen 20 und 30 mmHg, und ein Patient benötigte einen Homograft-Ersatz aufgrund eines rapiden Druckgradientenanstiegs bis auf 64 mmHg. Ein signifikanter Anstieg des gemittelten Doppler-Druckgradienten ΔP des rechtsventrikulären Ausflusstraktes ergibt sich in der Homograft-Gruppe zwischen den Werten der Entlassungsuntersuchung und den Werten sechs Monate später (Abb. 7).

In der Xenograft-Gruppe ließ sich kein signifikanter Anstieg des Doppler-Druckgradienten ΔP feststellen.

Eine erkennbare pulmonale Regurgitation zeigte sich häufiger in der Xenograft-Gruppe (Abb. 8). Eine milde oder eine moderate Xenograft-Klappeninsuffizienz wurde bei 7 von 15 (46,6 %) Patienten festgestellt. Die Folgeuntersuchungen ergaben, dass 13,3 % der Patienten mit einer Xenograft-RVOT-Rekonstruktion eine moderate Klappeninsuffizienz aufweisen.

Bei den Homograft-Patienten zeigte sich bei 7 von 36 Patienten (19,5 %) eine erkennbare pulmonale Regurgitation, die aber maximal als moderat einzustufen ist.

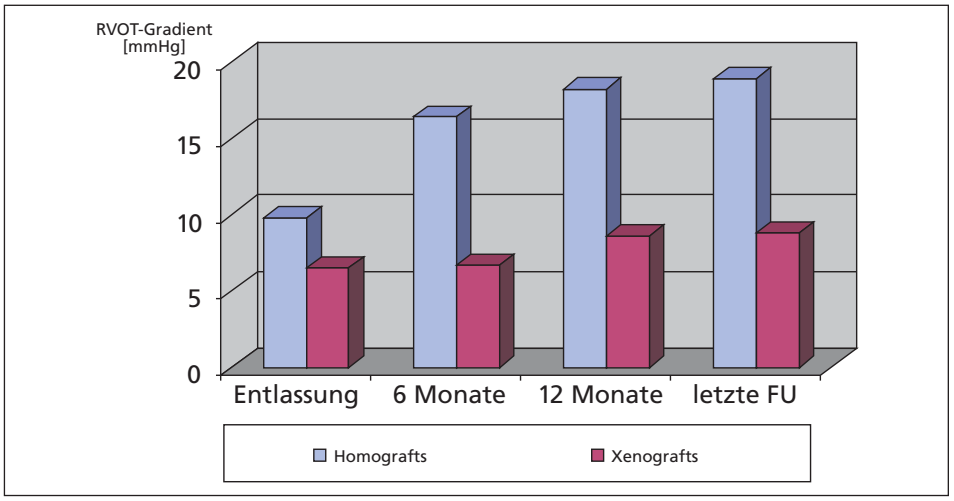

Abb. 7: Mittlerer Doppler-Druckgradient ΔP des rechtsventrikulären Ausflusstraktes bei den Folgeuntersuchungen der Homograft- und Xenograft-Patienten (FU= Folgeuntersuchung)

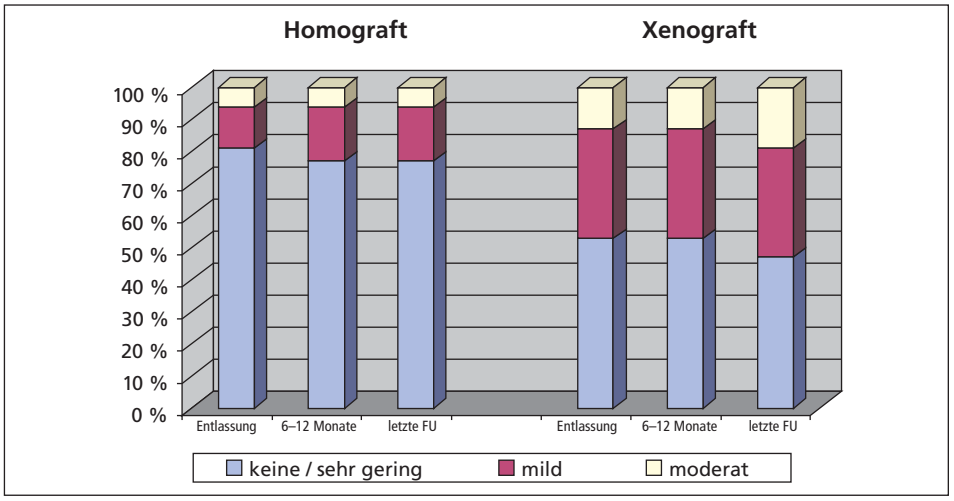

Abb. 8: Prozentsatz der pulmonalen Regurgitation (Homografts versus gerüstfreie Xenografts) in den Nachfolgeuntersuchungen (FU)

Alle Patienten waren zum Zeitpunkt der letzten Folgeuntersuchung in einer guten klinischen Verfassung und befinden sich in stabilem Sinusrhythmus. Es ist keine Reoperation vorgesehen. Die Integrität und die Mobilität der Klappentaschen blieb bei allen Patienten beider Gruppen während des gesamten Beobachtungszeitraumes intakt.

Diskussion

Die Klappenchirurgie geht mit der kontinuierlichen Suche nach idealem Klappenersatz einher. Die Ross-Operation, die immer stärkere Akzeptanz findet, ist eine echte Alternative zu mechanischen, biologischen und Homograft-Klappen beim Aortenklappenersatz. Bei jungen und mittelalten Patienten stellt in unserer Klinik die konventionelle Ross-Operation das Verfahren der Wahl dar.

Die Studie zeigt günstige mittelfristige Ergebnisse. Bei der gemittelten Folgeuntersuchungsdauer von 3,1 Jahren hatten 97 % der Homograft-Patienten und 100 % der Xenograft-Patienten bei physiologischen Druckgradienten keine oder nur eine milde Autograft-Regurgitation (Tab. 5).

Wenn sich Autograft-Defekte aufgrund von technischen Problemen ereignen, so zeigen sich diese normalerweise frühzeitig. Im langfristigen Verlauf kommt es nur sehr selten zu Komplikationen [3, 10].

Die modifizierte Ross-Operation kann auch bei Hochrisikopatienten sowie bei älteren Patienten durchgeführt werden.

Homograftklappen sind im langfristigen Einsatz der Kalzifizierung mit struktureller Degeneration unterworfen. Raanani et al. [11] zeigte, dass ein junges Spenderalter, eine geringe Homograftgröße und eine kurze Dauer der Kryobehandlung als unabhän-

mittlerer Doppler-Druckgradient	Homograft-Patienten	Xenograft-Patienten
frühe postoperative Phase	9,8 ± 6,7 mmHg	6,5 ± 4,3 mmHg
0,5 – 1 Jahr postoperativ	18,2 ± 7,9 mmHg	8,6 ± 5,7 mmHg
letzte Folgeuntersuchung	18,9 ± 12,3 mmHg	8,8 ± 7,4 mmHg

Tab.4: RVOT- Druckgradienten bei den postoperativen Folgeuntersuchungen

[6] NYHA-Klassifikation: Einteilung einer Herzfunktionsstörung gemäß Vorschlag der New York Heart Association in vier Schweregrade (I bis IV)

	Homograft-Patienten	Xenograft-Patienten
keine oder nur eine sehr geringe Aortenklappeninsuffizienz	26 Patienten (72 %)	13 Patienten (87 %)
milde Aortenklappeninsuffizienz	9 Patienten (25 %)	2 Patienten (13 %)
moderate Aortenklappeninsuffizienz	1 Patient (3 %)	–

Tab.5: Autograft-Aortenklappenfunktion bei der gemittelten Folgeuntersuchungsdauer von 3,1 Jahren (Bereich 0,5–4,9 Jahre) beider Gruppen mittels transthorakaler Echokardiographieuntersuchungen

gige Faktoren für eine spätere Homograftstenose als Ursache in Betracht kommen. Die pathophysiologischen Mechanismen der Homograft-Defekte sind noch nicht ergründet und werden als immunologische Prozesse gesehen. Variables Vorkommen lebensfähiger Spenderzellen wurden bei kryo-konservierten Homografts beschrieben [12,13].

Die meisten der Patienten zeigten eine signifikante Abnahme der Homograft-Durchmesser. Demzufolge wurden in unserer wie auch in anderen Kliniken [11, 16] leicht vergrößerte pulmonale Homografts vorgezogen.

Heutzutage ist es unbestritten, dass pulmonale Homografts die besten Langzeitergebnisse ermöglichen [16]. Dementsprechend werden in unserer Klinik pulmonale Homografts eingesetzt, soweit sie verfügbar sind.

Die Überlegung, gerüstfreie Xenografts zur Rekonstruktion des rechten Ausflusstraktes nach einem Autograft-Aortenklappenersatz einzusetzen, basiert auf der zunehmenden Knappheit von passenden Homografts. Das verbesserte hämodynamische Profil von gerüstfreien Xenografts im Vergleich zu Gerüstklappen lässt eine verlängerte Haltbarkeit erwarten. Die gerüstfreie aortale Bioprothese Prima™ beinhaltet einige Vorteile:

- hervorragende hämodynamische Eigenschaften
- Verzicht auf Antikoagulation
- niedrige Thromboserate
- leichte Verfügbarkeit
- Fertigung in allen Durchmessern möglich

Durch die Studie konnte nachgewiesen werden, dass diese Prothese bis fünf Jahre nach der Implantation verlässlich ist und eine zufrieden stellende Sicherheit vor klappenbezogenen Komplikationen beinhaltet. Diese Erkenntnis deckt sich mit einer Vielzahl von mittel- und langfristigen Untersuchungen zum Aortenklappenersatz mit einer gerüstfreien Xenograftklappe.

Die Degenerationsrate von Gerüstklappen steigt nach 10 Jahren an. Entsprechende oder sogar bessere Ergebnisse können für gerüstfreie aortale Klappen, welche auf der rechten Herzseite implantiert wurden, prognostiziert werden, wenn keine extremen hämodynamischen Belastungen entstehen.

Die Klappentaschen zeigten bei den echokardiographischen Untersuchungen keine Anzeichen von Verdickungen oder Schrumpfungen und zeigten normale Beweglichkeit. Insgesamt waren strukturelle Verschlechterungen selten, denn 93 % der Homograftklappen und 100 % der Xenografts waren nach 5 Jahren frei von strukturellen Veränderungen.

Damit stellt die Rekonstruktion des rechten Ausflusstraktes bei der modifizierten Ross-Operation mit gerüstfreien Xenografts eine zufrieden stellende Behandlungsform dar. Gerüstfreie Xenografts bieten die Vorteile einer potenziell verzögerten Degeneration sowie des Verzichts auf Antikoagulation.

Obwohl ein längerfristiger Untersuchungszeitraum notwendig ist, zeigen die vorgestellten Untersuchungsergebnisse, dass insbesondere ältere Patienten von der niedrigen klinischen Komplikationsrate und den zu erwartenden günstigen Langzeiteigenschaften der gerüstfreien Xenograftimplantate in Pulmonalisklappenposition profitieren könnten.

LITERATUR

[1] Ross DN: Replacement of aortic and pulmonary valves with a pulmonary autograft. Lancet 1967; 2: 956–958

[2] Bando K, Danielson GK, Schaff HW et al: Outcome of aortic and pulmonary homografts for right ventricular reconstruction. J Thoracic Cardiovasc Surg 1995; 109: 509–517

[3] Elkins RC: The Ross Operation: a 12- year experience. Ann Thorac Surg 1999; 68: 14–18

[4] Oury JH, Hiro SP, Maxwell M et al: The Ross procedure: current registry results. Ann Thorac Surg 1998; 66: 162–165

[5] Stelzer P, Weinrauch S, Tranbaugh RF et al: Ten years of experience with the modified Ross Procedure. J Thorac Cardiovasc Surg 1998; 115: 1091–1100

[6] Dosche K, Vanermen H: Experience with the Edwards Prima stentless aortic bioprosthesis, a 2-year review. J Heart Valve Dis 1995; 4 (Suppl I): 85 –89

[7] Doty DB, Cafferty A, Cartier P et al: Aortic valve replacement with Medtronic Freestyle bioprosthesis: a 5-year result. Semin Thorac Cardiovasc Surg 1999; 11 (Suppl 1): 35–41

[8] Westaby S, Huysmans HA, David TE: Stentless aortic bioprosthesis: compelling data from the second international symposium. Ann Thorac Surg 1998; 65: 235–240

[9] David TE, Feindel CM, Scully HE, Bos J, Rakowski H: Aortic valve replacement with stentless porcine aortic valves: a ten-year experience. J Heart Valve Dis 1998; 7(3): 250– 254

[10] Matusuki O, Okita Y, Almeida RS et al: Two decades experience with aortic valve replacement with pulmonary autograft. J Thorac Cardiovasc Surg 1988; 95: 705

[11] Raanani E, Yau TM, David TE et al: Risk factors for late pulmonary homograft stenosis after the Ross procedure. Ann Thorac Surg 2000; 70: 1953–1957

[12] Lang SJ, Giordano MS, Cardon-Cardo C, Summers BD, Staiano-Coico L, Hajjar DP: Biochemical and cellular characterization of cardiac valve tissue after cryopreservation or antibiotic preservation. J Thorac Cardiovasc Surg 1994; 108: 63–67

[13] Kadner A, Chen RH, Mitchell RN, Adams DH: Homograft crossmatching is unnecessary due to the absense of blood group antigens. Ann Thorac Surg 2001; 71: 349–352

[14] Meliones JN, Snider AR, Bove EL et al: Doppler evaluation of homograft valved conduits in children. AM J Cardiol 1989; 64: 354–358

[15] Al Halees Z: Right ventricle to pulmonary artery connection after the Ross procedure: Is it really a concern? Ann Thorac Surg 2002; 73: 343–344

[16] Danielson GK, Anderson J, Schleck CD et al: Late results of pulmonary ventricle to pulmonary artery conduits. Semin Thorac Cardiovasc Surg 1995; 162–167

[17] Sabbah HN et al: Estimation of mechanical stresses on closed cups of porcine bioprosthetic valves: effects of stiffening, calcium and focal thinning. Ann Thorac Surg 1986; 42: 1095–1099

[18] Konertz W, Sidiropoulos A, Hotz H, Borges A, Baumann G: Ross operation and right ventricular outflow tract reconstruction with stentless xenografts. J Heart Valve Dis 1996; 5: 418–420

Dipl.-Ing. Maik Foltan
Klinik für Herz-, Thorax- und herznahe Gefäßchirurgie
Universitätsklinik Regensburg
Franz-Josef-Strauß-Allee 11
93042 Regensburg
E-Mail: Maik.Foltan@dgfkt.de